

Sonographie der Bauchschiagader

Die groÙe Hauptschiagader im Brustkorb und im Bauchraum (Aorta) ist wegen der Nhe zum Herzen und den damit einhergehenden hohen Druckschwankungen bei jeder Herzaktion besonderen Belastungen ausgesetzt. Deswegen hat sie im Gegensatz zu den anderen arteriellen GefaÙen einen sehr hohen Anteil an elastischem Gewebe, um durch entsprechende Ausgleichsbewegungen der GefaÙwand dem Druck standhalten zu konnen.

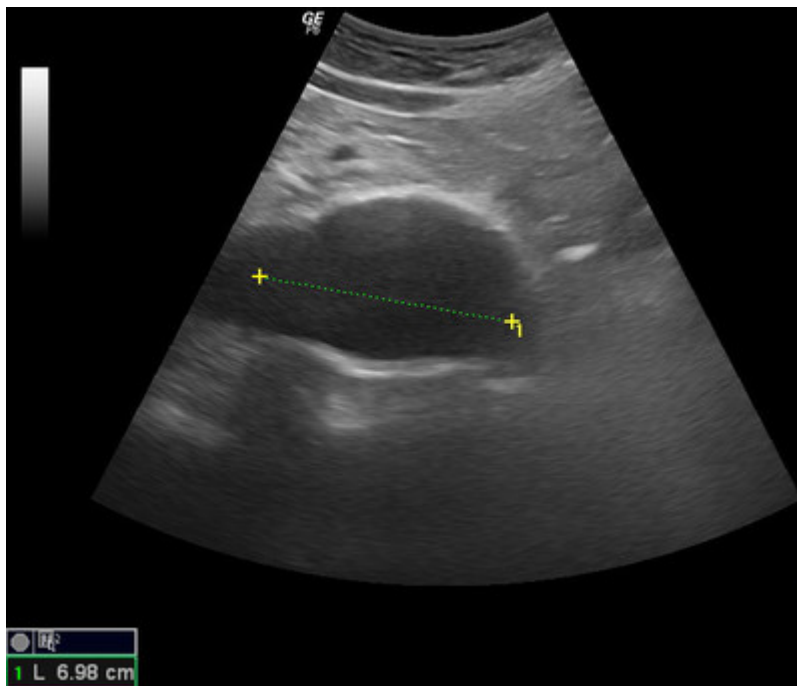
Wie entsteht ein Aneurysma?

Langjahriges Einwirken von hohem Blutdruck, hohem Cholesterin, Zuckerkrankheit und Rauchen schadigen die GefaÙwand und somit auch die elastischen Strukturen der Aorta, die dann dem hohen Innendruck nicht mehr standhalten kann, so daÙ es fortschreitend zu einer Ausweitung kommt. Seltener liegen angeborene Storungen des GefaÙgewebes vor, bei deren Vorliegen auch ohne weitere schadigende Faktoren die Aorta ihre Elastizitat verliert. Ab einer Weite von 30mm spricht man von einem Aneurysma. Die maximale Weite der Bauchschiagader betragt im Normalfall bis zu 20mm.

Wie erkennt man ein Aneurysma?

In den meisten Fallen verursacht ein Aneurysma keine Beschwerden!

Ist das Aneurysma sehr groÙ kann es durch Druck auf andere Organe oder zunehmende Spannungen in der Wand der Aorta zu Beschwerden bis hin zu Schmerzen kommen. Oft wird ein Aneurysma rein zufallig bei Untersuchungen des Bauchraums mit Ultraschall aus anderen Grunden gefunden.



Welche Gefahren bringt das Aneurysma mit sich?

Bei einem Durchmesser von uber 50-55mm bei Mannern und 45-50mm bei Frauen nimmt das Risiko fur ein Platzen des Aneurysmas stark zu. Wenn das Aneurysma bereits geplatzt ist, bleibt nur eine sehr kurze Zeitspanne, in der noch mit gutem Erfolg operiert werden kann.

Schon bei einem kleineren Aneurysma konnen sich Ablagerungen an der Wand des Aneurysmas absetzen, die sich losen konnen und mit dem Blutstrom in die Beinarterien fortgeschwemmt werden, die dann verstopfen konnen (arterielle Embolie).

Gibt es Moglichkeiten zur Fruherkennung und zur Vorbeugung?

In den meisten Fällen ist die betreffende Bauchregion einer sonographischen Untersuchung gut zugänglich. Die Größe der Aorta kann dabei gemessen werden und es können Ablagerungen an der Gefäßwand dargestellt werden. Sollte sich dabei eine Erweiterung nachweisen lassen, muß regelmäßig nachuntersucht werden, um ein Größenwachstum zu erkennen.