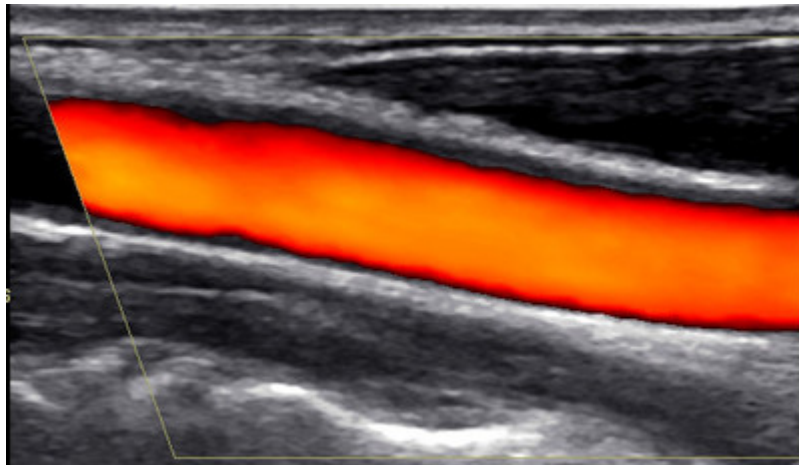


Sonographie: Halsschlagader



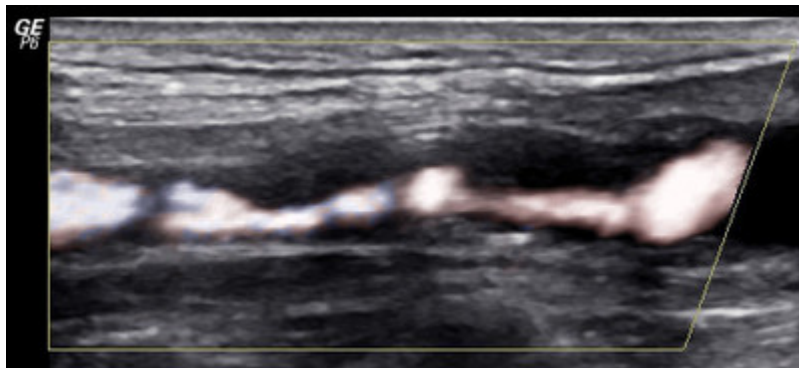
Die Halsschlagadern versorgen über die linke und die rechte Seite das Gehirn mit Blut. Einengungen der großen Schlagadern werden als Carotisstenosen bezeichnet.

Wie entstehen die Carotisstenosen?

Langjährige Einwirkungen von hohem Blutdruck, hohem Cholesterin, Zuckerkrankheit und Rauchen können die Gefäßwand so schädigen, daß es fortschreitend zu immer größer werdenden Ablagerungen kommt (Atherosklerose-Arteriosklerose), wenn die schädigenden Einflüsse nicht auf Dauer und so streng wie möglich ausgeschaltet werden. Außerdem können auch angeborene Faktoren eine maßgebliche Rolle spielen.

Wie erkennt man Carotisstenosen?

Meist verursachen Carotisstenosen zunächst überhaupt keine Beschwerden, so daß es sich oft um Zufallsbefunde handelt, wenn bei anderen Gefäßerkrankungen (AVK, Herzinfarkt) auch diese Gefäßregion untersucht wird. Carotisstenosen können hervorragend mittels der farbkodierten Duplexsonographie erkannt und nach ihrem Schweregrad eingeteilt werden.



Welche Gefahren bringen Carotisstenosen mit sich?

Je nach Schweregrad kann die Durchblutung nicht mehr ausreichend sein, um noch alle Anteile des Gehirns zu versorgen. Möglich sind auch Ablösungen des abgelagerten Materials, das dann mit dem Blutstrom ins Gehirn transportiert wird. Es können dann vorübergehende Symptome (transitorische ischämische Attacke, "Schlägle") oder dauerhafte Ausfälle (Apoplex, Schlaganfall) mit nicht mehr reversiblen Schäden auftreten.

Gibt es Möglichkeiten zur Früherkennung und zur Vorbeugung?

Bis auf Menschen mit sehr dickem oder sehr kurzem Hals sind die Gefäße am Hals einer

sonographischen Untersuchung sehr gut zugänglich. Dabei können schon sehr frühe und noch kleine Wandveränderungen nachgewiesen werden, die in keiner Weise Beschwerden verursachen, aber das Risiko für auch weitergehende Gefäßveränderungen anzeigen.